

Патоморфология при аспергиллезе хронической формы в легких у цыплят-бройлеров

Дмитрий Николаевич Сафонов

ООО «Коудайс МКорма», г. Москва

Аннотация: Целью исследований являлось изучение патоморфогенеза аспергиллеза хронической формы у цыплят-бройлеров, патологоанатомической и гистологической картины в легких. Проведена патологоанатомическая и гистологическая оценка 10 голов больных бройлеров кросса Росс-308. Патологоанатомическое вскрытие проводилось по общепринятой методике; окраска гистологических срезов – с использованием гематоксилина и эозина, а также ШИК-реакции. В результате исследований выявлены патологические изменения: рассеянная узелковая пневмония, множественные узелки-бляшки на плевре, брюшине, в стенке воздухоносных мешков, острый катаральный ринит, ларингит, трахеит с обтурационными массами фибрина на бифуркации. Гистологические изменения: мицелий гриба в центре гранулемы, обширная лимфоидно-макрофагально-эозинофильная инфильтрация с участками эпителиоидноклеточной и гигантоклеточной реакции.

Ключевые слова: хронический аспергиллез, бройлеры, *A. fumigatus*, патоморфологические и гистологические изменения в легких.

Для цитирования: Сафонов, Д.Н. Патоморфология при аспергиллезе хронической формы в легких у цыплят-бройлеров / Д.Н. Сафонов // Птицеводство. – 2024. – №1. – С. 48-53.

doi: 10.33845/0033-3239-2024-73-1-48-53

Введение. Аспергиллез является одним из наиболее распространенных заболеваний группы респираторных микозов у птиц. Чаще всего патологические процессы у птиц вызывает вид *Aspergillus fumigatus*, но *A. flavus*, *A. niger*, *A. glaucus*, *A. nidulans* и другие виды рода *Aspergillus* или смешанные инфекции также могут играть определенную роль в развитии заболевания [1-3]. Причина, по которой *A. fumigatus* является преобладающим видом-возбудителем воздушно-капельных грибковых инфекций, может заключаться в том, что споры *A. fumigatus* намного меньше, чем споры других грибов рода *Aspergillus* [4]: этот фактор способствует ингаляционному проникновению спор в организм птиц, достигая легких и воздухоносных мешков [5]. Воздухоносные меш-

ки являются первичными очагами инфекции, вдыхаемый воздух достигает краниальных грудных и брюшных воздухоносных мешков до контакта с эпителиальными поверхностями в легких [6]. Здоровый организм быстро освобождается от грибов в результате фагоцитоза легочными макрофагами и псевдоэозинофилами. При нарушении функции этих клеток аспергиллы интенсивно размножаются, оказывая некротическое действие на окружающие ткани, проникают в сосуды, вызывают их тромбоз, что также способствует повреждению тканей из-за нарушения кровоснабжения. Споры гриба, попадая в органы дыхания, вызывают воспаление в форме аспергиллезной гранулемы (рис. 1). В гранулеме споры прорастают в мицелий, который располагается в центре узелка [7]. Возбудители

могут диссеминировать и в другие органы и ткани, распространяясь гематогенно, а также контактным путем. Аллергизирующее действие грибов может приводить к развитию анафилаксии, что проявляется бронхоспазмом, повышением в крови уровня IgE, эозинофилией. К аспергилам часто присоединяется бактериальная флора, способствующая воспалительным процессам. Смерть возможна в результате дыхательной недостаточности, поражения центральной нервной системы, тяжелой интоксикации при септическом течении болезни.

Повышенная концентрация спор в окружающей среде предрасполагает птицу к заражению аспергиллезом. Теплая окружающая среда, влажность, плохая вентиляция [8,9], плохие санитарные условия [10] могут способствовать увеличению количества спор в воздухе. Фак-



торы, снижающие иммунитет птицы, также могут предрасполагать к микозу. В XXI веке различными учеными высказывалось предположение, что птицы, в отличие от млекопитающих и людей, особенно восприимчивы к аспергиллезу из-за таких физиологических и иммунологических различий, как ограниченная способность к мукоцилиарному клиренсу (отсутствие мерцательного эпителия), наличие богатой кислородом системы воздушных мешков при недостаточном функционировании иммунной системы, а также отсутствие надгортанника и диафрагмы, блокирующих вдыхание и вытеснение спор. Также высказывалось мнение, что гетерофилы у птиц менее эффективны против инвазий гифами грибов, чем нейтрофилы у млекопитающих [9, 11, 12].

Системная форма заболевания может поражать печень, почки, головной мозг, кости, кожу и глаза [13]. Поскольку признаки хронической формы аспергиллеза неспецифичны, диагностика заболевания очень сложна [14, 15]. Для окончательной диагностики возбудителя могут быть использованы специальные окрашивания, такие как микологический посев, цитология, гистопатология или PAS [16-19].

Острая и хроническая формы данного заболевания достаточно хорошо изучены, но в настоящее время практикующие ветеринарные врачи птицефабрик испытывают сложности с проведением дифференциальной диагностики хронических форм аспергиллеза в условиях ассоциативного течения с бактериальными и вирусными инфекциями.

Целью данной работы является изучение патоморфогенеза аспергиллеза хронической формы у цыплят-бройлеров, патологоа-

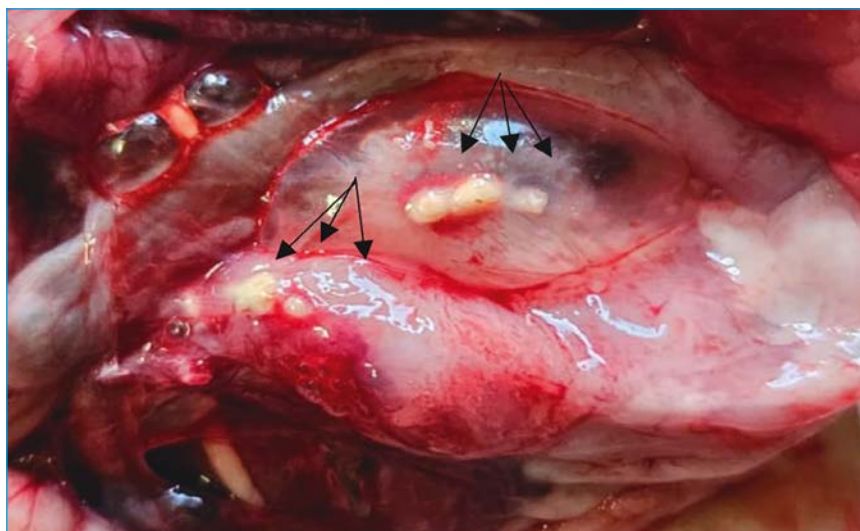

Рис. 1. Аспергиллезные гранулемы в воздухоносных мешках цыпленка ремонтного молодняка бройлерного кросса в возрасте 8 дней



Рис. 2. Цыпленок-бройлер кросса Росс-308, возраст 44 дня. Отек в области инфраорбитальных синусов, серозные истечения из носовых пазух

натомической и гистологической картины данного заболевания в легких.

Материал и методика исследований. Изучение патологоанатомических и гистологических изменений при аспергиллезу в легких проведены на свежеумерщвленных клинически больных цыплятах-бройлерах кросса Росс-308 в возрасте 44 дней с респираторными клиническими признаками: хрипы, серозные истечения из носовых пазух, отеки в области инфраорбитальных синусов, цианоз слизистых оболочек (рис. 2).

Репрезентативный материал особей со сходными клиническими признаками был предоставлен птицеводческими хозяйствами Приволжского Федерального округа. Изучение патоморфологии легкого у цыплят-бройлеров проводилось в независимой ветеринарной лаборатории «Шанс Био» (г. Москва) и в полевых условиях птицеводческих комплексов в 2023 г. Для описания проявления аспергиллеза в легких нами было проведено патологоанатомическое вскрытие, в дальнейшем гистологическое исследование аутопсийного материала

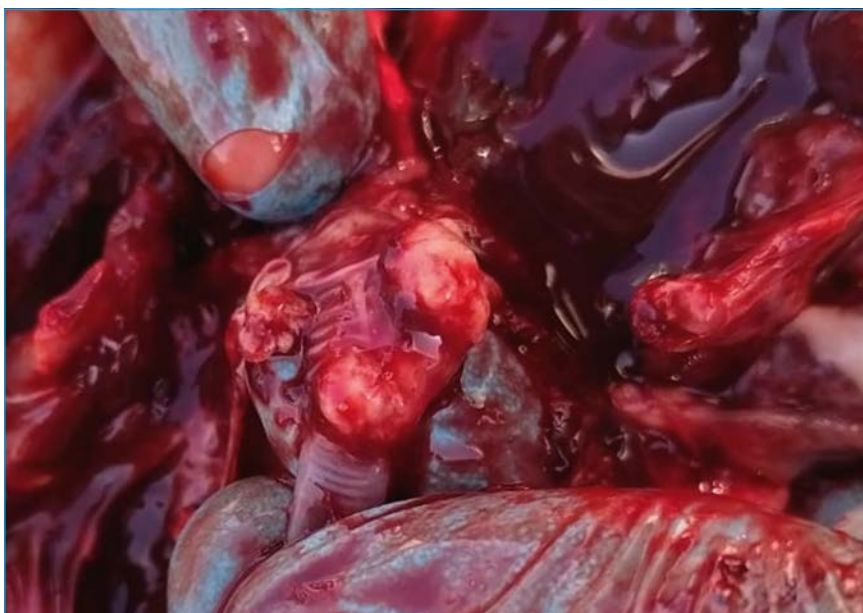

Рис. 3. Обтурационные массы фибринозного экссудата на бифуркации трахеи цыплят-бройлеров в возрасте 44 дней

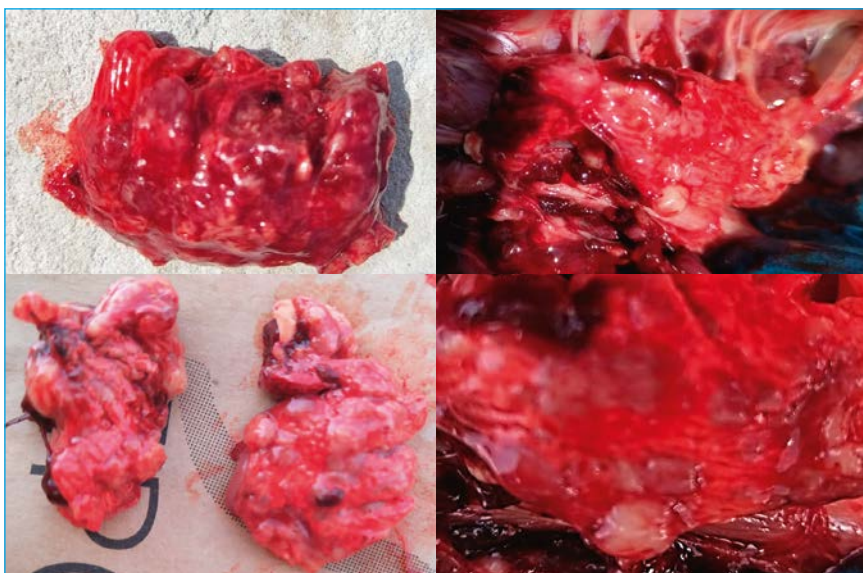


Рис. 4. Серовато-белые плотные узлы в легких цыплят-бройлеров в возрасте 44 дней

ла от 10 птиц с предварительным диагнозом микоз по общепринятым методикам. Окраска срезов проводилась гематоксилином и эозином. Данный способ окраски применялся для выявления общих патологических процессов и для определения морфологического состояния тканей легкого при микозах. Для идентификации вида грибов применялись специальная окраска – ШИК-реакция по разработанной схеме окраши-

вания срезов. Для подтверждения диагноза применяли методы микологических исследований путем посева биологического материала на питательную среду Сабуро, после роста грибов проводили их идентификацию. Гистологические срезы изучали, используя микроскоп Olympus CX33. Фотографирование и анализ изготовленных препаратов проводили на световой микрофотоустановке ADF STD 16 при увеличении x100, x400.

Результаты исследований и их обсуждение.

У всех исследуемых особей наблюдалась схожая патоморфологическая картина. При вскрытии в трахее и бронхах, вблизи бифуркации, обнаруживались обтурационные массы запекшегося фибринозного экссудата (рис. 3), в легких наблюдались серо-беловатые плотные узлы (рис. 4), просматривались гранулемы в грудных, брюшных воздухоносных мешках.

В результате микологического посева на среду Сабуро во всех отобранных пробах обнаружены мицелиальные грибы *Aspergillus fumigatus* с высоким количеством микроорганизмов – от 10×10^4 КОЕ до 10×10^6 КОЕ/образец.

При проведении гистологических исследований выявлена обширная лимфоидно-макрофагально-эозинофильная инфильтрация с участками эпителиоидноклеточной и гигантоклеточной реакции. Отмечалось большое количество многоядерных макрофагов, формирующих гранулемы, в центре которых определялись участки некроза, инкапсулированные волокнисто-хрящевой оболочкой (рис. 5, 6). Среди некротизированных масс отмечалось большое количество эозинофилов. Периферия гранулем инфильтрирована гетерофилами и лимфоцитами.

Такая картина связана с особенностями врожденных иммунных реакций, где легочные макрофаги играют центральную роль в защите от *A. fumigatus* и необходимы для регуляции врожденного иммунного ответа легких на грибковую инфекцию [20]. На ранних этапах формирования гранулемы важная регуляторная роль принадлежит гетерофилам, которые реализуют опосредованную передачу сигналов, обусловленную действием хемокинов, привлекая эффекторные клетки

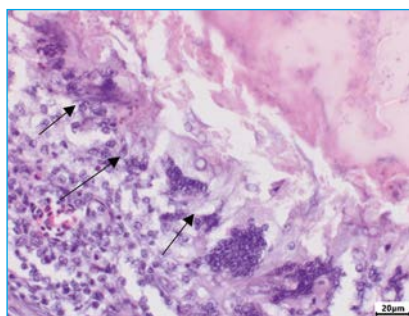


Рис. 5. Микрофото. Легкие цыпленка-бройлера в возрасте 44 дней. Инкапсулированные очаги коагуляционного некроза (стрелки). Гематоксилин-эозин. Olympus CX33. Ув.: x400

в очаг воспаления [21]. Макрофаги начинают выработку хемотрактантов для иммунокомпетентных клеток и, таким образом, участвуют в процессе образования гранулемы [22]; при этом организуются комплексы из дифференцирующихся фагоцитов, лимфоцитов и других клеток [23]. Существует мнение, что через секрецию факторов активации фибробластов [24] эпителиоидные клетки играют определенную роль в развитии капсулы, поэтому очаги хронического воспаления, состоящие преимущественно из эпителиоидных клеток, впоследствии подвергаются фиброзированию [25,26].

При дополнительной гистохимической окраске PAS (ШИК) многоочагово, в том числе в некротических очагах, просматривались септиро-

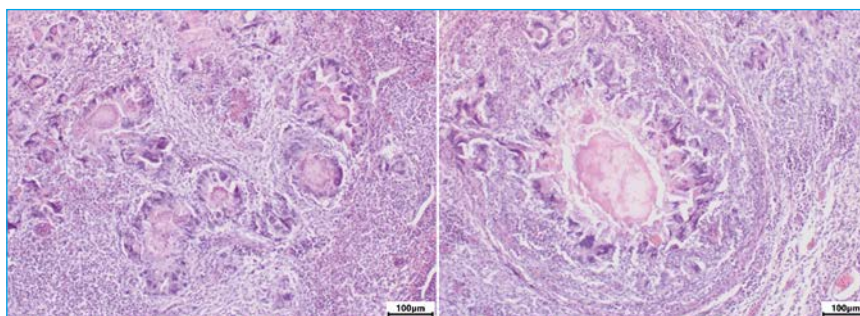


Рис. 6. Микрофото. Легкие цыпленка-бройлера в возрасте 44 дней. Инкапсулированные очаги коагуляционного некроза. Гематоксилин-эозин. Olympus CX33. Ув.: x100

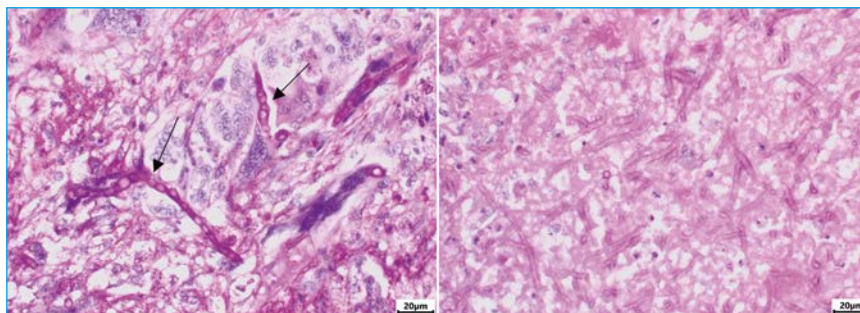


Рис. 7. Микрофото. Мицелий гриба в легких цыпленка-бройлера, возраст 44 дня. PAS. Olympus CX33. Ув.: x400

ванные гифы и канидии грибковых микроорганизмов (рис. 7).

Закключение. Таким образом, нами были выявлены патологоанатомические изменения, наиболее характерные для хронической формы аспергиллеза, вызванной грибом вида *Aspergillus fumigatus*, которые характеризовались рассеянной узелковой пневмонией, множественными узелками-бляшками на плевре, брюшине, в стенке воз-

удоносных мешков, острым катаральным ринитом, ларингитом, трахеитом с обтурационными массами фибрина на бифуркации.

Гистологические изменения характеризовались наличием мицелия гриба в центре гранулемы. Также наблюдалась обширная лимфоидно-макрофагально-эозинофильная инфильтрация с участками эпителиоидноклеточной и гигантоклеточной реакции.

Литература / References

1. Barton, J.T. Tracheal aspergillosis in 6 1/2-week-old chickens caused by *Aspergillus flavus* / J.T. Barton, B.M. Daft, D.H. Read, H. Kinde, A.A. Bickford // Avian Dis. - 1992. - V. 36. - No 4. - P. 1081-1085.
2. Perelman, B. Aspergillosis in ostriches / B. Perelman, E.S. Kuttin // Avian Pathol. - 1992. - V. 21. - No 1. - P. 159-163. doi: 10.1080/03079459208418830
3. Joseph, V. Aspergillosis in raptors / V. Joseph // Seminars in Avian and Exotic Pet Medicine. - 2000. - V. 9. - No 2. - P. 66-74. doi: 10.1053/AX.2000.4617
4. Richard, J.L. Rapid hematogenous dissemination of *Aspergillus fumigatus* and *A. flavus* spores in turkey poults following aerosol exposure / J.L. Richard, J.R. Thurston // Avian Dis. - 1983. - V. 27. - No 4. - P. 1025-1033.
5. Fedde, M.R. Relationship of structure and function of the avian respiratory system to disease susceptibility / M.R. Fedde // Poult. Sci. - 1998. - V. 77. - No 8. - P. 1130-1138. doi: 10.1093/ps/77.8.1130
6. Nardoni, S. Aspergillosis in *Larus cachinnans* micaellis: survey of eight cases / S. Nardoni, R. Ceccherelli, G. Rossi, F. Mancianti // Mycopathologia. - 2006. - V. 161. - No 5. - P. 317-321. doi: 10.1007/s11046-006-0012-2
7. Громов, И.Н. Респираторные болезни птиц: патоморфология и диагностика: рекомендации / И.Н. Громов, Д.О. Журов, Е.А. Баршай. - Витебск: ВГАВМ, 2017. - 40 с.



8. Phalen, D.N. Respiratory medicine of cage and aviary birds / D.N. Phalen // Vet. Clin. North Am. Exot. Anim. Pract. - 2000. - V. 3. - No 2. - P. 423-452. doi: 10.1016/s1094-9194(17)30080-4
9. Tell, L.A. Aspergillosis in mammals and birds: impact on veterinary medicine / L.A. Tell // Med. Mycol. - 2005. - V. 43. - Suppl. 1. - P. S71-S73. doi: 10.1080/13693780400020089
10. Oglesbee, B.L. Mycotic diseases / B.L. Oglesbee // Altman R.B. (Ed.) Avian Medicine and Surgery; 1st ed. - Philadelphia (PA): W.B. Saunders Co., 1997. - P. 323-361.
11. Tell, L.A. Aspergillosis in birds and mammals: considerations for veterinary medicine / L.A. Tell, J.D. Burco, L. Woods, K.V. Clemons // Gupta A., Singh N. (Eds.) Recent Developments in Fungal Diseases of Laboratory Animals. - Fungal Biol. ser., Springer, 2019. - P. 49-72. doi: 10.1007/978-3-030-18586-2_4
12. Melo, A.M. Aspergillosis, avian species and the one health perspective: the possible importance of birds in azole resistance / A.M. Melo, D.A. Stevens, L.A. Tell, C. Veríssimo, R. Sabino, M.O. Xavier // Microorganisms. - 2020. - V. 8. - No 12. - P. 2037. doi: 10.3390/microorganisms8122037
13. Cacciuttolo, E. Anatomopathological aspects of avian aspergillosis / E. Cacciuttolo, G. Rossi, S. Nardoni, R. Legrottaglie, P. Mani // Vet. Res. Commun. - 2009. - V. 33. - No 6. - P. 521-527. doi: 10.1007/s11259-008-9199-7
14. Beernaert, L.M. Aspergillus infections in birds: a review / L.M. Beernaert, F. Pasmans, L. Van Waeyenberghe, F. Haesebrouck, A. Martel // Avian Pathol. - 2010. - V. 39. - No 5. - P. 325-331. doi: 10.1080/03079457.2010.506210
15. Savelieff, M.G. The current status of avian aspergillosis diagnoses: veterinary practice to novel research avenues / M.G. Savelieff, L. Pappalardo, P. Azmanis // Vet. Clin. Pathol. - 2018. - V. 47. - No 3. - P. 342-362. doi:10.1111/vcp.12644
16. Beyaz, L. Kayseri Hayvanat Bahçesi'nde bulunan bazı yabani kanatlı türlerinde rastlanan sistemik Aspergilozis / L. Beyaz, K.S. Gümüüşsoy, Y. Çam, S. Abay, A. Atasever // Ankara Üniversitesi Veteriner Fakültesi Dergisi. - 2008. - V. 55. - No 1. - P. 31-35. doi: 10.1501/Vetfak_00000000292
17. Aslan, Ö. Bir güvercin sürüsünde *Aspergillus fumigatus* enfeksiyonu / Ö. Aslan, D. Yaman, İ. Karaca Bekdik, S. Abay, G. Ekebaş // Erciyes Üniversitesi Veteriner Fakültesi Dergisi. - 2015. - V. 12. - No 2. - P. 147-152.
18. Timurkaan, N. Concurrent occurrence of lower respiratory aspergillosis and pneumoconiosis in a turkey flock / N. Timurkaan, H. Eroksuz, H. Ongor, A. Cevik, B. Karabulut, Z.A. Toraman, Y. Eroksuz, C.A. Incili // Acta Vet. - 2017. - V. 67. - No 4. - P. 562-571. doi:10.1515/acve-2017-0044
19. Shoukat, S. An overview of avian aspergillosis / S. Shoukat, H. Wani, R. Jeelani, U. Ali, M. Ali // Intl. J. Avian Wildl. Biol. - 2018. - V. 3. - No 3. - P. 222-223. doi:10.15406/ijawb.2018.03.00088
20. Murthy, S. Alternative activation of macrophages and pulmonary fibrosis are modulated by scavenger receptor, macrophage receptor with collagenous structure / S. Murthy, J.L. Larson-Casey, A.J. Ryan, C. He, L. Kobzik, A.B. Carter // FASEB J. - 2015. - V. 29. - No 8. - P. 3527-3536. doi: 10.1096/fj.15-271304
21. Seiler, P. Early granuloma formation after aerosol *Mycobacterium tuberculosis* infection is regulated by neutrophils via CXCR3-signaling chemokines / P. Seiler, P. Aichele, S. Bandermann, A.E. Hauser, B. Lu, N.P. Gerard, C. Gerard, S. Ehlers, H.J. Mollenkopf, S.H.E. Kaufmann // Eur. J. Immunol. - 2003. - V. 33. - No 10. - P. 2676-2686. doi: 10.1002/eji.200323956
22. Lee, J.H. Changes of plasma interleukin-1 receptor antagonist, interleukin-8 and other serologic markers during chemotherapy in patients with active pulmonary tuberculosis / J.H. Lee, J.H. Chang // Korean J. Intern. Med. - 2003. - V. 18. - No 3. - P. 138-145. doi: 10.3904/kjim.2003.18.3.138
23. Cosma, C.L. The secret lives of the pathogenic mycobacteria / C.L. Cosma, D.R. Sherman, L. Ramakrishnan // Annu. Rev. Microbiol. - 2003. - V. 57. - P. 641-676. doi: 10.1146/annurev.micro.57.030502.091033
24. Turk, J.L. The origin, morphology, and function of epithelioid cells / J.L. Turk, R.B. Narayanan // Immunobiology. - 1982. - V. 161. - No 3-4. - P. 274-282. doi: 10.1016/S0171-2985(82)80083-1
25. James D.G. What makes granulomas tick? / D.G. James // Thorax. - 1991. - V. 46. - No 10. - P. 734-736. doi: 10.1136/thx.46.10.734
26. James D.G. Granuloma formation signifies a Th1 cell profile / D.G. James // Sarcoidosis. - 1995. - V. 12. - No 2. - P. 95-97.

Сведения об авторе:

Сафонов Д.Н.: ведущий ветеринарный врач по птицеводству; dsafonov@kmkorma.ru.

Статья поступила в редакцию 02.12.2023; одобрена после рецензирования 21.12.2023; принята к публикации 04.01.2024.



Research article

Pathomorphology of Chronic Aspergillosis in the Lungs of Broiler Chicks

Dmitry N. Safonov

Koudijs MKorma Co., Moscow

Abstract. The aim of the research was to study the pathomorphogenesis of chronic aspergillosis in broiler chickens, the pathoanatomic and histological alterations in the lungs. A pathoanatomic and histological investigation of 10 ill broiler chicks (cross Ross-308) was carried out. The pathoanatomic autopsy was carried out according to the standard protocol. Staining of histological sections using hematoxylin and eosin as well as PAS reactions were carried out. The study revealed the following characteristic pathological alterations: diffuse nodular pneumonia; multiple nodules-plaques on the pleura, peritoneum, in the wall of the air sacs; acute catarrhal rhinitis; laryngitis; tracheitis with obstructive masses of fibrin in the bifurcation. Histological changes included mycelium of the fungus in the center of the granuloma, extensive lymphoid-macrophage-eosinophilic infiltration with epithelial cell and giant cell reaction sites.

Keywords: chronic aspergillosis, broiler chicks, *A. fumigatus*, pathomorphological and histological alterations in lungs.

For Citation: Safonov D.N. (2024) Pathomorphology of chronic aspergillosis in the lungs of broiler chicks. Ptitsevodstvo, 73(1): 48-53. (in Russ.)

doi: 10.33845/0033-3239-2024-73-1-48-53

(For references see above)

Author:

Safonov D.N.: Leading Veterinarian for Poultry; dsafonov@kmkorma.ru.

Submitted 02.12.2023; revised 21.12.2023; accepted 04.01.2024.

© Сафонов Д.Н., 2024



**ИНКУБАЦИОННОЕ ЯЙЦО ИЗ ЕВРОПЫ, АЗИИ И АМЕРИКИ
СУТОЧНЫЙ МОЛОДНЯК ПТИЦЫ**

ООО "Стимул Агро" осуществляет прямые поставки из Европы, Азии и Америки инкубационного яйца бройлера кросс Ross 308, Cobb 500, Sasso, Arbor. Индейки Hybrid Converter, Hybrid Grade Maker, BUT-6. Несушки Lohmann, Isa, Dominant.

Также компания поставляет на рынок суточный молодняк птицы от ведущих селекционно-генетических центров, на круглогодичной основе. Имеется собственный инкубаторий в Краснодарском крае и в Московской области.



ООО «СТИМУЛ АГРО»

141241, Россия, Московская обл.,
г. Пушкино, ул. Рабочая, д. 1
Тел.: 8 (985) 765-90-97, 8 (988) 471-07-77,
8 (988) 472-07-71
stimulagro.ru stimul.agro@inbox.ru

